## vertieftes Wissen

### *Pathogenese (Krankheitsentstehung)*

**Oxidationsprozesse**: Die hohe Sauerstoffrate und intensive Phototransduktion im Makulabereich führt zur Anreicherung toxisch **freier Radikale.**

**Der Metabolismus** des retinalen Pigmentepithels (RPE) wird zunehmend unvollständiger; **Lipidresiduen akkumulieren** in den RPE-Zellen. Diese führen zu einer enzymatischen Autolyse und zum Zelluntergang. Dadurch treten Veränderungen der **Bruch-Membran** ein (dickste Basalmembran des Körpers). Diese Defekte führen zu Permeabilitätsstörung und Hypoxie mit Aktivierung der inflammatorischen Stimuli.

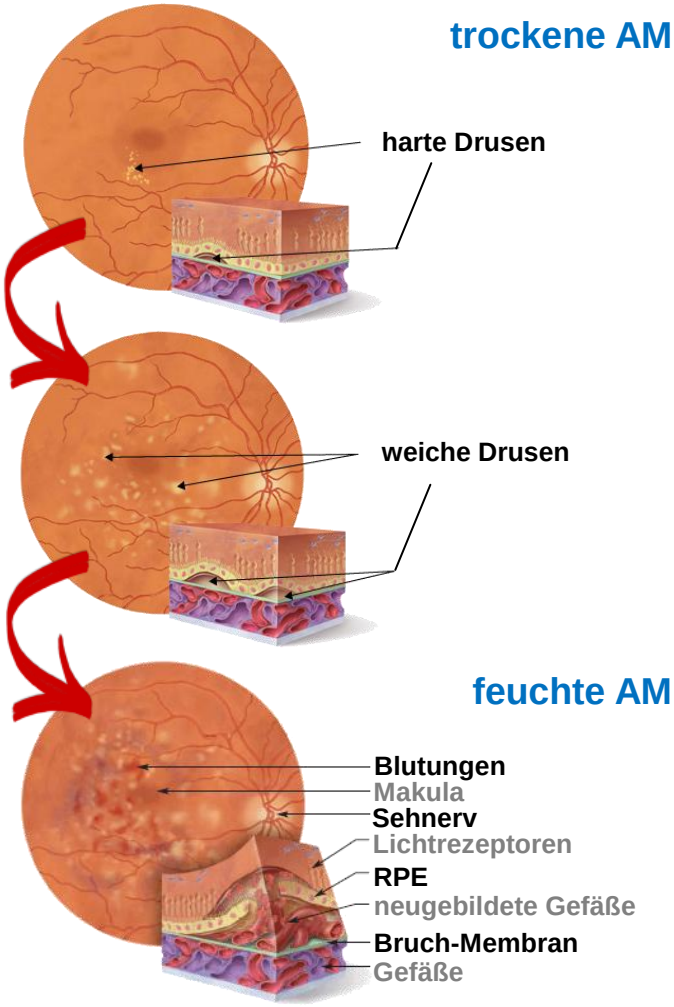


## Amslergitter (Selbsttest)

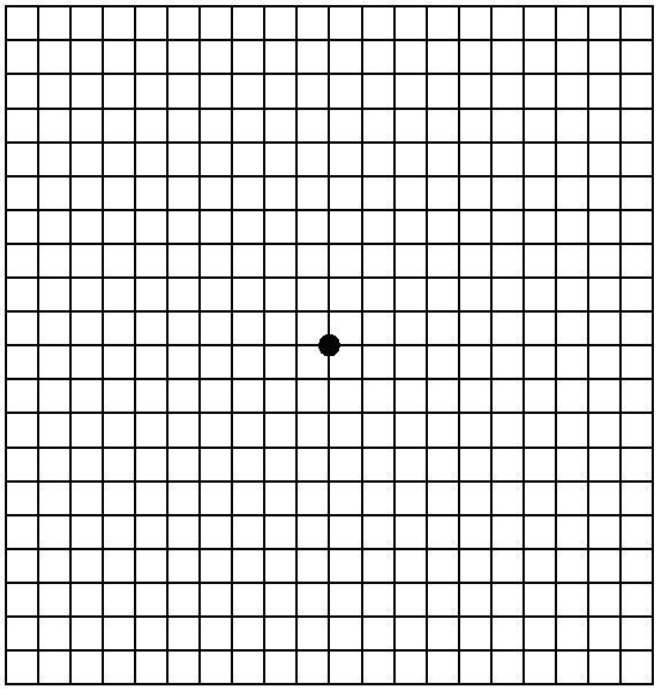

In dem Bild sieht man das klassische Gitterbild **(Amsler-Test)** zur Selbstüberprüfung. Man bedeckt ein Auge und fixiert mit dem andren Auge den schwarzen Punkt in der Mitte des Bildes. Je mehr die Gitterlinien verzerren (Metamorphopsie), desto fortgeschrittener ist die Makuladegeneration.

**Bild A** zeigt Bildverzerrungen (Metamorphopsien) im trockenen Stadium**.**

**Bild B** ausgeprägte feuchte Form der AMD

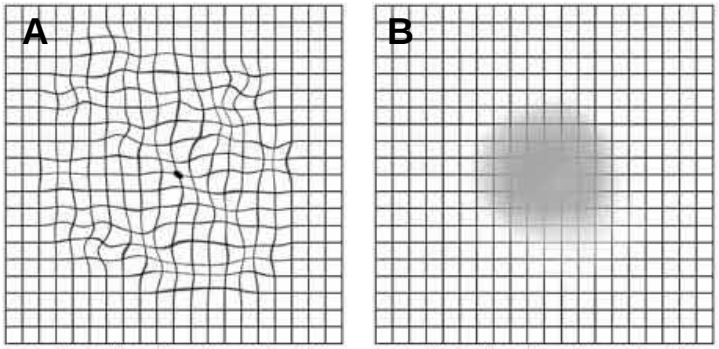


DR Sailer Ophthalmologie

# AMD

# Altersbedingte Makula Degeneration

# 1

## Anatomie

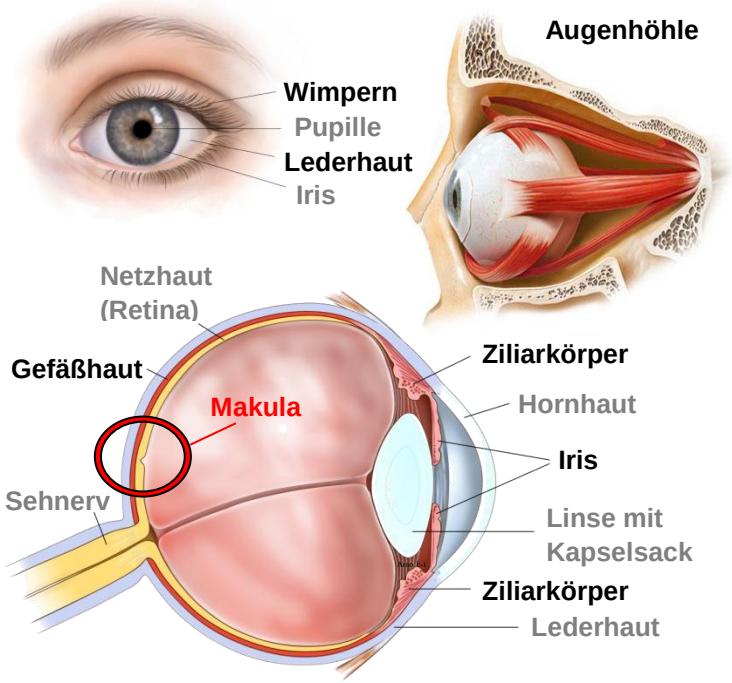


Die Makula ist das „Zentrum“ unserer Sehkraft. Obwohl sie flächenmäßig, im Vergleich zur restlichen Netzhaut, sehr klein ist, trägt diese den Hauptanteil zum Sehen bei. Das Zentrum der Makula wird als Fovea bezeichnet.

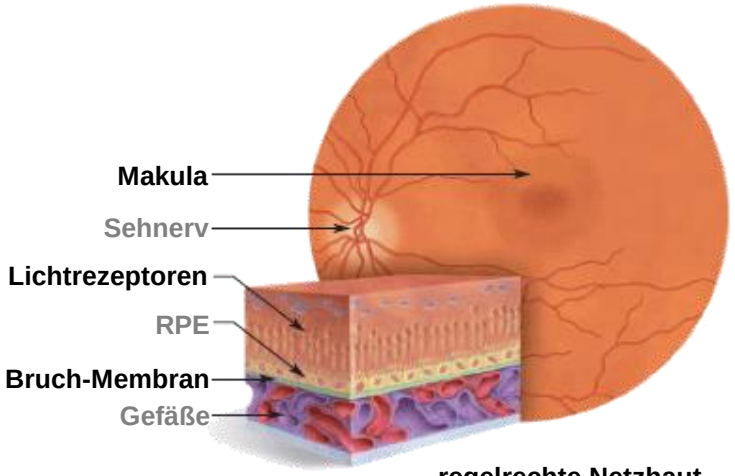


**regelrechte Netzhaut**

## Definition / Einteilung / Prognose

### *Definition*

***Als altersbedingte Makuladegeneration (AMD) bezeichnet man eine irreversible Veränderung der Netzhaut, bei der die Sehzellen hauptsächlich im Netzhautzentrum betroffen sind.***

Die AMD ist der zweithäufigste Grund für eine schwere Sehbehinderung bei Menschen über 55 Jahren und die häufigste Erkrankung der zentralen Netzhaut.
6.5% der über 60-Jährigen
20% der über 75-Jährigen
50% der über 90-Jährigen

Diverse **Risikofaktoren** sowie **genetische Faktoren** scheinen bei der Entstehung der AMD eine wichtige Rolle zu spielen.

### *Einteilung*

- **trockene (nicht exsudative) Form**
- **feuchte (exsudative) Form**

Die Makuladegeneration äußert sich vor allem durch eine Verminderung der Sehschärfe und der Lesefähigkeit sowie durch das Auftreten von **Bildverzerrungen** (Metamorphopsien).

Bei fortgeschrittener Erkrankung kommt es zu einem grauen Fleck im Bildzentrum, dabei bleibt das äußere Gesichtsfeld stets erhalten, die **Gefahr einer vollständigen Erblindung besteht nicht.**

### *Prognose*

*Bei der* **"trockenen"** Form ist eine halbjährliche Kontrolle beim Augenarzt mittels **OCT und FAG** (siehe Teil 2 der Broschüre) sinnvoll. In einigen Fällen wird eine **Substitution mit Lutein und Zeaxanthin** (Makulaschutz) empfohlen, die laut Studien einem Fortschreiten der Erkrankung entgegen wirken soll.

Bei der **"feuchten"** Form ist die Behandlungsstrategie, die Netzhaut wieder trocken zu bekommen (siehe Teil 2).

## Risikofaktoren / Gene / Formen

### *Potentielle Risikofaktoren*

- **Kaukasische Abstammung** (heller Hauttyp)
- **Rauchen**
- **Kardiovaskuläre Erkrankungen**
- **Hypercholesterinämie** (zu viel Cholesterin im Blut)
- **Bluthochdruck**
- **Hormone** (Östrogene erhöhen das Risiko)
- **Arteriosklerose**
- **schlechte Ernährung**

### *Genetische Veränderung*

Es wurden Varianten dreier Gene identifiziert, die bis zu **74% des Erkrankungsrisikos** erklären könnten. Die Produkte dieser Gene sind in Entzündungsreaktionen involviert, deren Mutation mit einem erhöhten AMD-Risiko in Zusammenhang steht.

Eines dieser Gene enthält den Code für ein Protein, den Komplementfaktor H, welcher ein wirksamer Entzündungshemmer ist. Bei einem Fehler in der Proteinstruktur vom Faktor H kann die Entzündung nicht mehr ausreichend unterdrückt werden.

### *Trockene AMD (~90%)*

Sie beginnt mit Problemen bei der Entsorgung von Ablagerungen der Stoffwechselprodukte und es entstehen sog. Drusen. Im weiteren Verlauf kann es zu einem **Absterben der Sehzellen** durch Hypoxie (Sauerstoffmangel) und damit zur Sehverschlechterung im Netzhautzentrum kommen.

### *Feuchte AMD*

Die **trockene Form der AMD kann in eine feuchte Form übergehen**, d.h. es entstehen unter der Netzhaut neue Gefäße, aus denen Flüssigkeit austreten kann, daher die Bezeichnung "feuchte“ AMD. Es kommt in der Regel zu einer plötzlich auftretenden Sehverschlechterung.